

MÚSCULOS ADUTORES DO FÊMUR VARIAÇÕES ANATOMICAS - REVISÃO BIBLIOGRÁFICA

ADDUCTOR MUSCLES OF THE FEMUR ANATOMICAL VARIATIONS - LITERATURE REVIEW

MÚSCULOS ADUCTORES DEL FÉMUR: VARIACIONES ANATÓMICAS - REVISIÓN BIBLIOGRÁFICA

 10.56238/revgeov16n5-098

Marco Antonio Schueda

Doutor em Ortopedia e Traumatologia
Instituição: Universidade Federal de São Paulo (UNIFESP)
E-mail: schueda.sc@gmail.com

Helena Taschetto de Souza

Graduanda em Medicina
Instituição: Universidade do Contestado
E-mail: helenasouza@aluno.unc.br

Amanda Menegotto

Graduanda em Medicina
Instituição: Universidade do Contestado
E-mail: amanda.menegotto@aluno.unc.br

Gabriel Augusto Karasinski

Graduando em Medicina
Instituição: Universidade do Contestado
E-mail: gabriel.karasinski@aluno.unc.br

RESUMO

A revisão bibliográfica do presente estudo demonstrou que o grupo dos músculos dos adutores do fêmur é composto de uma arquitetura complexa e ainda difícil compreensão na sua totalidade. Concluímos que os músculos adutores do fêmur podem apresentar variações anatômicas em suas formas, tamanhos, inserções e até mesmo nas funções realizadas. Isso é de suma importância, uma vez que, durante cirurgias na região medial da coxa, sua integral composição e possíveis variações devem ser levadas em consideração, evitando riscos relacionados à inervação e vascularização dos membros inferiores. O entendimento da anatomia regional é fundamental para não impactar no equilíbrio biomecânico do quadril e coxa tanto em contextos clínicos como cirúrgicos.

Palavras-chave: Músculos Adutores do Fêmur. Anatomia.



ABSTRACT

The literature review for this study demonstrated that the femoral adductor muscle group is composed of a complex architecture that remains difficult to understand in its entirety. We conclude that the femoral adductor muscles can present anatomical variations in their shape, size, insertions, and even the functions they perform. This is of paramount importance from a clinical perspective, since, during surgeries in the medial thigh region, their entire composition and possible variations must be taken into account to avoid risks related to the innervation and vascularization of the lower limbs. Understanding regional anatomy is essential to avoid impacting the biomechanical balance of the hip and thigh in both clinical and surgical contexts.

Keywords: Adductor Muscles of the Femur. Anatomy.

RESUMEN

La revisión bibliográfica de este estudio demostró que los músculos aductores del fémur poseen una arquitectura compleja y aún resultan difíciles de comprender en su totalidad. Concluimos que estos músculos pueden presentar variaciones anatómicas en su forma, tamaño, inserción e incluso en sus funciones. Esto reviste suma importancia, ya que, durante las cirugías en la región medial del muslo, se debe considerar su composición completa y posibles variaciones para evitar riesgos relacionados con la inervación y vascularización de las extremidades inferiores. Comprender la anatomía regional es fundamental para no afectar el equilibrio biomecánico de la cadera y el muslo, tanto en el contexto clínico como quirúrgico.

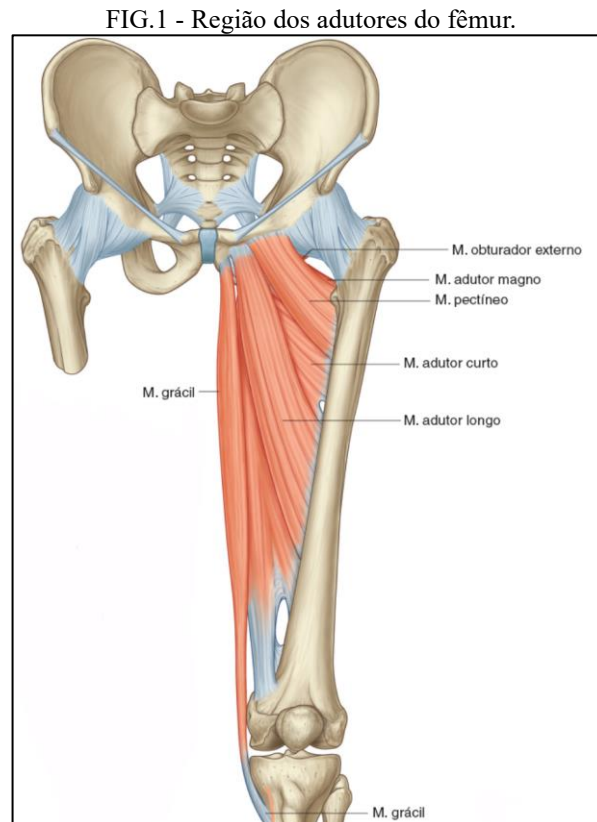
Palabras clave: Músculos Aductores del Fémur. Anatomía.



1 INTRODUÇÃO

Segundo Moore, o grupo muscular dos adutores do fêmur é formado pelos músculos do compartimento medial da coxa, incluindo o músculo adutor curto, músculo adutor longo, músculo adutor magno, músculo grácil e músculo obturador externo. ¹

Entretanto, outros autores, como Van de Graaff, consideram que o grupo dos adutores do fêmur tem, em sua composição, os músculos pectíneo, grácil, adutor longo, adutor curto e adutor magno.² (Fig. 1)



FONTE: Adaptada pelos autores de: GRAY, 2021. ²

Verificaremos, através de revisão bibliográfica a composição específica dos adutores do fêmur, analisando o número de estruturas desta região.

Nesse contexto delinearão-se como objetivos deste trabalho:

- Coleta da literatura clássica e contemporânea que versem sobre o tema.
- Identificação de quantos e quais os componentes integram esse conjunto/região anatômica.

2 METODOLOGIA

A metodologia de escolha para realização da seguinte pesquisa, foi uma revisão bibliográfica de abordagem exploratória.

Para Marconi e Lakatos (2019), as revisões bibliográficas têm a finalidade de colocar o pesquisador em contato direto com tudo o que foi escrito, dito ou filmado sobre o assunto.



Não sendo mera repetição do assunto, mas proporcionando análise do tema sob outra visão ou abordagem, para chegar a novas conclusões.³

A pesquisa seguiu os métodos recomendados, após escolha do tema e pesquisa preliminar. Realizou-se leitura, seleção, avaliação e análise das amostras pesquisadas.

Definiu-se as características da pesquisa para então discutir, interpretar e apresentar os resultados alcançados.

A pergunta norteadora foi: Existem variações na sua composição?

Para revisão bibliográfica do tema foram realizadas pesquisas em bibliografias impressas e artigos digitalizados. Foi utilizado também o Anatômico da Universidade do Contestado (UNC) para complementar e analisar “in loco” as suas estruturas.

Os artigos foram coletados até agosto de 2025 preferenciais de até 5 anos levantando-se trabalhos especificamente relacionados ao tema proposto e resultaram em 7 artigos.

Nos artigos pesquisados percebeu-se um padrão na problemática abordada, ou seja, os autores também tinham a mesma dúvida do presente trabalho com objeto da pesquisa.

Compreender esse assunto é de grande importância para médicos e profissionais que trabalham tanto na área da ortopedia quanto na área da radiologia.

3 HISTÓRICO

3.1 NOMINA ANATÔMICA

Segundo Tatsuo Sakai no seu artigo revisional “Historical evolution of anatomical terminology from a cient to modern” a história da *nomina anatômica* pode ser dividida em cinco estágios.⁵

O primeiro é representado pelos mais antigos tratados anatômicos existentes de Galeno de Pérgamo no Império Romano, onde utilizou um número limitado de termos anatômicos que eram palavras essencialmente coloquiais no grego desse período.⁶

O segundo estágio, Andreas Vesalius no início do século XVI descreveu as estruturas anatômicas no seu livro *De Humani Corporis Fabrica Libri Septem*⁶ conhecido como o primeiro livro moderno de anatomia⁷, o qual apresentava detalhes e ilustrações magníficas, mesmo não tendo cunhado substancialmente nenhum termo anatômico ele desenvolveu um sistema que distinguiu a anatomia estruturas com números ordinais⁶, Andreas Vesalius foi considerado, ainda em vida, como o criador da anatomia moderna.⁷

O terceiro estágio no final do século XVI, ele denomina como sendo marcado por uma grande inovação no desenvolvimento de termos anatômicos específicos\], em especial de músculos, vasos e nervos. Marcando assim um grande avanço na *nomina anatômica*. As principais figuras foram Jacobus Sylvius em Paris e Gaspard Bauhin em Basel na Suíça.^{6,7}



Entre Bauhin e a terminologia anatômica internacional muitos livros didáticos de anatomia foram escritos principalmente em latim no século XVII, e em línguas modernas nos séculos XVIII e XIX.⁶ Dessa forma, termos anatômicos da mesma estrutura foram expressos com nomes diferentes por diversos autores.

O último estágio teve início no final do século XIX. Diante da diversa terminologia em numerosas formas anatômicas e livros, anatomistas se uniram para tentar a criação de termos logicamente consistentes, inteligíveis por si próprios e claros no significado e compactos na forma.^{5,6}

Foram necessários seis anos para chegar ao estabelecimento de diretrizes e foi na nona conferência da Anatomische Gesellschaft realizada em Basel na Suíça que a terminologia anatômica internacional em latim foi publicada como Basileia Nomina anatômica.⁶ Importante salientar que cada país poderia ter a liberdade de traduzir os termos oficiais latinos em sua própria língua para fins de ensino.⁸ A Basileia Nomina anatômica não era uma nova terminologia, mas sim uma seleção cuidadosa de nomes já existentes,⁸ produto de um grupo internacional de anatomistas trabalhando juntos.^{5,6}

À medida que a ciência progredia a terminologia foi revisada várias vezes até a atual Terminologia anatômica, tanto em latim quanto em inglês.^{5,6} A primeira edição em inglês do Eycleshymer, publicada em 1917, registra os resultados do trabalho na Conferência de Basel. No prefácio, afirma que procuraram de 50.000 nomes para 5.000 estruturas,⁶ reduzi-los para 5.000. Eles fizeram isso e, atualmente, a convenção teve várias edições posteriores que conta com 7.000 termos.⁵

4 RESULTADOS E DISCUSSÃO

O grupo muscular dos adutores do fêmur é composto por:

Músculo pectíneo, Músculo adutor curto, Músculo adutor longo, Músculo adutor magno, Músculo grácil, Músculo obturador externo.^{1,2}

Para melhor entendimento detalharemos individualmente os elementos componentes do rotadores externos do quadril nos trabalhos levantados:

4.1 MÚSCULO PECTÍNEO

O músculo pectíneo possui um formato quadrangular e plano. Tem origem no ramo superior do púbis e insere-se distalmente na linha pectínea do fêmur, imediatamente inferior ao trocanter menor. É um músculo vascularizado pelo ramo anterior da artéria obturatória e por ramos da artéria circunflexa femoral medial,^{1,3} e innervado pelo N. femoral (L2, L3); pode receber um ramo do N. obturatório.¹

Sua principal ação é aduzir e fletir levemente a articulação do quadril; auxilia na rotação lateral.¹

Conforme citado por Kim e Nam em seu artigo, foram identificadas variações bilaterais nos músculos pectíneos de um cadáver masculino de 82 anos. As camadas superficial e profunda estavam



divididas em sua porção distal, formando um hiato em forma triangular entre elas e a diáfise do fêmur. Distalmente, o tendão superficial do pectíneo se unia ao do adutor longo, enquanto o tendão profundo se inseria na linha pectínea.

Observou-se que a artéria femoral profunda e sua primeira perfurante passavam pelo hiato – não relatado anteriormente –, com variações entre os lados direito e esquerdo. Essas alterações representam um vestígio ontogenético das duas origens do pectíneo.⁹

4.2 MÚSCULO ADUTOR CURTO

O músculo adutor curto possui um formato triangular. Tem origem no corpo e ramo inferior do púbis e insere-se distalmente na linha pectínea e parte proximal da linha áspera do fêmur. É um músculo vascularizado pelo ramo anterior da artéria obturatória e innervado pelo N. obturatório, ramo da divisão anterior (L2, L3, L4).¹

Sua principal ação é a adução da articulação do quadril e fletí-la parcialmente.¹

Nos últimos cinco anos não foram localizados artigos que versavam sobre suas variações anatômicas, porém, um artigo de 2012, escrito por Davis et al. mostrou que o músculo adutor curto pode estar dividido em dois ventres musculares, apresentar fusão parcial com músculos vizinhos (como o adutor longo, o pectíneo ou o adutor magno) e até originar-se de áreas diferentes do púbis.

Um achado frequente em estudos de dissecação é a fusão do tendão proximal do adutor curto com o do grácil, formando uma inserção comum no púbis. Além disso, o adutor curto possui um tendão intramuscular relativamente longo, cuja vascularização diminui à medida que se aproxima da inserção óssea, deixando a região da entese menos irrigada e mais suscetível a lesões ou degenerações. Em alguns casos, também se observou que o músculo recebe inervação dupla (pelos ramos anterior e posterior do nervo obturatório).¹⁰

4.3 MÚSCULO ADUTOR LONGO

O músculo adutor longo possui um formato de leque. Tem origem no corpo do púbis inferior à crista púbica e insere-se distalmente no terço médio da linha áspera do fêmur. É um músculo vascularizado pelo ramo anterior da artéria obturatória e por ramos mediais da artéria circunflexa femoral,^{1,3} e innervado pelo N. obturatório, ramo da divisão anterior (L2, L3, L4).¹

Sua principal ação é a adução da articulação do quadril.¹

Segundo Patrícios, o músculo adutor longo tem origem no ramo púbico superior e na sínfise púbica, divergindo com a literatura clássica, a qual apresenta a origem no ramo púbico inferior.¹¹



4.4 MÚSCULO ADUTOR MAGNO

O músculo adutor magno possui um formato triangular, sendo um músculo composto por duas partes que diferem nas inserções, inervações e funcionalidades.¹

Sua parte adutora tem origem no ramo inferior do púbis, ramo do ísquio e insere-se na tuberosidade glútea, linha áspera, linha supracondilar medial, enquanto a parte associada aos músculos isquiotibiais tem origem no túber isquiático e insere-se no tubérculo adutor do fêmur.¹

É um músculo vascularizado, em sua totalidade, pelas artérias perfurantes - originadas da artéria femoral profunda - e pelo ramo anterior da artéria obturatória, e innervado, na parte adutora, pelo N. obturatório (L2, L3, L4), ramos da divisão anterior e, na parte ligada aos músculos isquiotibiais, pela parte tibial do N. isquiático (L4).¹

A diferenciação de suas partes se estende à função, a parte adutora é responsável por fletir a articulação do quadril, enquanto a parte associada aos músculos isquiotibiais alonga a articulação do quadril.¹

Em seu artigo detalhando o músculo adutor magno, Jeno et al. apontaram dois estudos que tratavam de variantes na estrutura desse músculo. No primeiro estudo, realizado por Tubbs et al. e a partir de dissecações de cadáveres, foram apresentadas diferenças quanto ao músculo adutor mínimo - integrante do músculo adutor magno -, grande parte dos cadáveres apresentaram o adutor mínimo distinto do adutor magno.

Outros exibiram o adutor mínimo parcialmente fundido e, por fim, o estudo relatou que essa parte muscular pode estar ausente ou subdesenvolvida.¹²

O segundo estudo, publicado por Takizawa et al., expôs a porção proximal do músculo adutor magno como tendo uma morfologia de fibras diferentes das demais. A diferença das fibras musculares também reflete na sua função, a porção discutida foi observada como adequada para estabilizar o membro inferior, enquanto porções mais distais foram mais eficientes para aumentar a amplitude do movimento da coxa.¹²

4.5 MÚSCULO GRÁCIL

O músculo grácil possui um formato de correia. Tem origem no corpo e ramo inferior do púbis e insere-se distalmente na parte superior da face medial da tíbia (como parte da pata de ganso). É um músculo vascularizado pelo ramo anterior da artéria obturatória e por ramos da artéria circunflexa femoral medial, e innervado pelo N. obturatório (L2, L3).¹

Sua principal ação é a adução da articulação do quadril e fletir a articulação do joelho, girando-a medialmente.¹

De acordo com Khan et al., o volume do músculo grácil é menor nas mulheres quando comparado aos homens.¹³



San Martin constatou, em seu estudo, que existem diferenças na largura média do músculo grácil quando comparados estudos com população argentina ($79,82 \pm 67,15$) e brasileira ($86,44 \pm 4,09$ cm). Também verificou a existência de discordâncias quanto ao comprimento do músculo, com autores descrevendo uma média de 30 cm, enquanto Martin verifica uma média de 42,25 cm. Por fim, o pesquisador discorda enfaticamente da não presença de tendão intramuscular, o autor aponta que o músculo é delimitado por dois tendões, com um tendão de inserção com uma porção intra e extramuscular.¹⁴

4.6 MÚSCULO OBTURADOR EXTERNO

O músculo obturador externo possui um formato de leque, sendo um músculo plano e relativamente pequeno. Tem origem na face externa da membrana obturatória, nas margens do forame obturado, e insere-se distalmente na face posterior do trocanter maior. É um músculo vascularizado pelo ramo anterior da artéria obturatória e innervado pelo N. obturatório (L3, L4).¹

Sua principal ação é a rotação lateral e estabilização da articulação do quadril.¹

Juan José et al. descreveu uma variante anatômica associada à compressão do nervo obturatório quando ocorre a presença de um músculo obturador externo supranumerário, o qual prende o nervo na saída da região pélvica.¹⁵

Como resumo didático da pesquisa bibliográfica temos a seguinte exposição (Quadro 1)

Quadro 1 - Comparação da Anatomia Clássica com levantamento Bibliográfico atual

Adutores do fêmur	Anatomia clássica	Levantamento bibliográfico
Pectíneo	Único	Apresentação de hiato
Adutor curto	Único	Divisão em dois ventres; Fusão parcial com músculos
Adutor longo	Único	Origem no ramo púbico superior e na sínfise púbica
Adutor magno	Único	Junção ao adutor mínimo; Morfologia das fibras diferente na porção proximal e distal
Grácil	Único	Presença de tendão intramuscular delimitando o músculo
Obturador externo	Único	Presença de um músculo supranumerário

Fonte: Autores.

5 CONCLUSÃO

A revisão bibliográfica do presente estudo demonstrou que o grupo dos músculos dos adutores do fêmur é composto de uma arquitetura complexa e ainda difícil compreensão na sua totalidade.



Através da análise de artigos levantados, concluímos que os músculos adutores do fêmur podem apresentar variações anatômicas em suas formas, tamanhos, inserções e até mesmo nas funções realizadas.

Isso é de suma importância na vista clínica, uma vez que, durante cirurgias na região medial da coxa, sua integral composição e possíveis variações devem ser levadas em consideração, evitando riscos relacionados à inervação e vascularização dos membros inferiores.



REFERÊNCIAS

1. MOORE, KL. **Anatomia orientada para a clínica**. Tradução Claudia Lúcia Caetano de Araújo. 8. Ed. Rio de Janeiro: Guanabara Koogan, 2019.
2. VAN DE GRAAFF, KM. **Anatomia Humana**. tradução da 6. ed. original e revisão científica Nader Wafae. - Barueri, SP : Manole, 20033.
3. DRAKE, Richard L.; VOGL, A W.; MITCHELL, Adam W M. **Gray - Anatomia Clínica para Estudantes**. 4. ed. Rio de Janeiro: GEN Guanabara Koogan, 2021.
4. MARCONI MA, LAKATOS EM. **Fundamentos de Metodologia Científica**. São Paulo, SP, 8ª ed. Atlas, pg 200, 2019
5. SAKAI T. **Historical evolution of anatomical terminology from ancient to modern**. Anat Sci Int. 2007 Jun;82(2):65-81. doi: 10.1111/j.1447-073X.2007.00180. x. PMID: 17585563.
6. LYDIATT DD, BUCHER GS. **The historical Latin and etymology of selected anatomical terms of the larynx**. Clin Anat. 2010 Mar;23(2):131-44. doi: 10.1002/ca.20912. PMID: 20069644.
7. NUTTON V. **Vesalius revised. Hisan notation stothe1555 Fabrica**. Med Hist. 2012 Oct; 56(4):415-43. doi: 10.1017/mdh.2012.26. PMID: 23112379; PMCID: PMC3483767.
8. O'RAHILLY R. **Anatomical terminology, then and now**. Acta Anat (Basel). 1989;134(4):291-300. doi: 10.1159/000146705. PMID: 2662697.
9. Kim H, Nam YS. **Variation of pectineus muscle forming a hiatus**. Anat Sci Int. 2021 Jun;96(3):481-484. doi: 10.1007/s12565-020-00593-5. Epub 2021 Jan 5. PMID: 33400248; PMCID: PMC8139879.
10. Davis JA, Stringer MD, Woodley SJ. **New insights into the proximal tendons of adductor longus, adductor brevis and gracilis**. Br J Sports Med. 2012 Sep;46(12):871-6. doi: 10.1136/bjsports-2011-090044. Epub 2011 Oct 17. PMID: 22006933.
11. PATRICIOS, Jon. **Lesão do músculo e tendão adutor do quadril**. UpToDate, Connor RF (Ed), Wolters Kluwer, 2025.
12. Jenó SH, Launico MV, Schindler GS. **Anatomia, Pelve Óssea e Membro Inferior: Músculo Adutor Magno da Coxa**. StatPearls Publishing; jan. de 2025.
13. Khan IA, Bordoni B, Varacallo MA. **Anatomia, Pelve Óssea e Membro Inferior: Músculo Grácil da Coxa**. StatPearls Publishing; jan. de 2025.
14. SAN-MARTIN, N; SOUSA-RODRIGUES, C. F; OLAVE, E. **Biometría del Músculo Grácil: Pedículos Vasculares e Inervación en un Grupo de Individuos Brasileños**. Int. J. Morphol., Temuco , v. 38, n. 3, p. 536-544, jun. 2020 .
15. Valenzuela-Fuenzalida, Juan José et al. **“The Association between Anatomical Variants of Musculoskeletal Structures and Nerve Compressions of the Lower Limb: A Systematic Review and Meta-Analysis.”** Diagnostics (Basel, Switzerland) vol. 14,7 695. 26 Mar. 2024, doi:10.3390/diagnostics14070695